

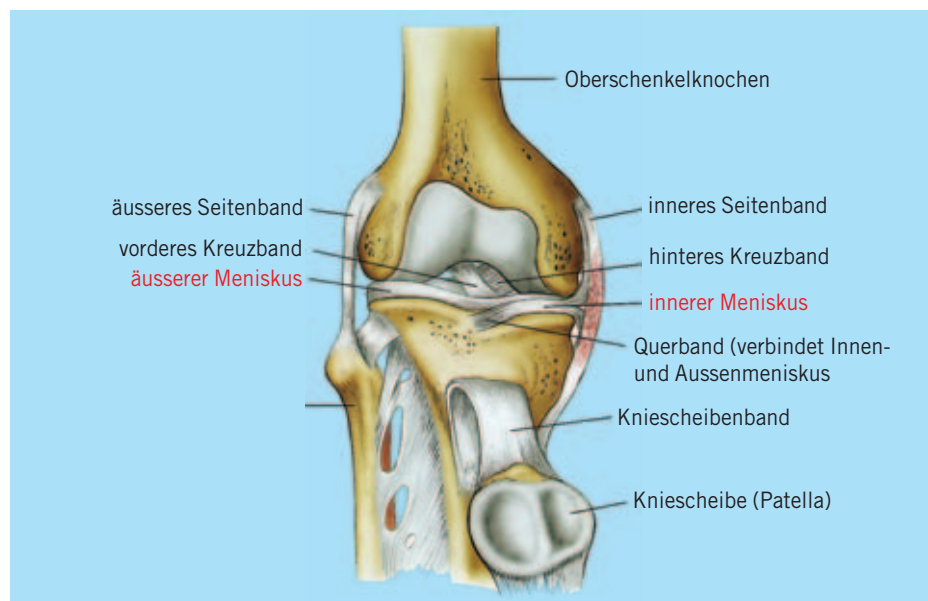


Dr. med. Matteo Rossetto, Internist und Sportmediziner mit eigener Praxis und medizinischer Leiter von Äquilibris-Training in Basel. Mitglied des Medical Teams im Schweizerischen Leichtathletikverband.

Bei Verletzungen und Beschwerden im Sport ist das Knie eines der am häufigsten betroffenen Gelenke. Schnell wird dabei durch den Laien der Begriff «Meniskusverletzung» ins Spiel gebracht. Kaum eine Struktur ist so bekannt wie der Meniskus und gleichzeitig so unbekannt in Bezug auf seine Lage, seine Form und nicht zuletzt auch seine Funktion.

Jedes Kniegelenk hat 2 Menisken, einen inneren und einen äusseren. Sie liegen als C-förmige Schnitzchen aus Faserknorpel im Gelenkspalt zwischen Oberschenkelrolle und Schienbeinplateau und gleichen durch ihre sich zum Gelenkinnern hin verjüngende Form die Asymmetrien zwischen den beteiligten Gelenkflächen aus. Die Form des Meniskus unterscheidet einen mittleren Teil (Meniskuskörper), ein Vorderhorn und ein Hinterhorn. Der Aussenmeniskus ist kleiner und kompakter als der Innenmeniskus, bedeckt aber eine grössere Gelenkfläche des Schienbeinplateaus. Beide Menisken sind vorne und hinten im Kniegelenk mit queren Bändern miteinander verbunden, liegen aber ansonsten relativ frei beweglich im Kniegelenk. Der Innenmeniskus ist im Unterschied zum Aussenmeniskus gleichzeitig mit den innersten Schichten des Innenbandes verbunden, was die Abgrenzung zwischen Innenband- und Meniskusbasisverletzung erschwert. Die äussere dickere Hälfte des Meniskus ist mit Blutgefässen und Nervenfasern versorgt, was einerseits die Schmerzen, andererseits die Flüssigkeitsbildung bzw. Blutung bei einer Meniskusverletzung erklärt. Die schmälere innere Schicht ist jedoch frei von Gefässen und wird bei Bewegung durch die Gelenkflüssigkeit ernährt. Im Unterschied zur äusseren, durchbluteten Schicht können Verletzungen der inneren Meniskusanteile nicht ausheilen.

Waren die Bänder des Kniegelenkes, insbesondere das vordere und hintere Kreuzband, in ihrer Funktion für die richtige Führung des Kniegelenkes rasch erkannt, so blieben die Menisken die wohl am längsten unterschätzte Struktur des Kniegelenkes. Lange Zeit galten sie als relativ nutzlose Faserscheiben im Kniegelenk, die im Verletzungsfalle getrost entfernt werden durften. Der biomechanischen Erforschung der komplexen Funktionsweise des Kniegelenkes ist es zu verdanken, dass auch die Menisken ihren wirklichen Stellenwert zurückerhalten haben. Die 4 Menisken gleichen nicht nur die unregelmässige Oberfläche zwischen Ober- und Unterschenkel aus, sie schützen



## Sport & Meniskus

**Der Meniskus ist wohl die bekannteste anatomische Struktur des Kniegelenkes. Was genau ist ein Meniskus, wozu dient er – und wie wird er verletzt?**

zen die darunterliegende Knorpelschicht vor zu starker axialer Belastung (Knorpelschutz), sie deformieren sich während der Beugung und Streckung des Kniegelenkes und helfen dadurch, die Kniegelenke zu führen (Stabilisierung), sie puffern Schläge im Kniegelenk (wie bei der Landung nach einem Sprung von einer Mauer) und wirken als seitliche «Sperrern» bei belasteter Beugung des Kniegelenkes (Stütze).

### Gerissen oder abgenutzt?

Verletzungen der Menisken sind vergleichsweise häufig und kommen bei allen Sportarten vor. Besonders häufig finden

sie sich jedoch bei Ballsportarten mit häufigen Beschleunigungen, Stopps und Drehbewegungen des belasteten Kniegelenkes (Fussball). Ein Meniskusriss ist dabei aber nur selten isoliert, sondern meist mit Verletzungen des Kapsel-Bandapparates verbunden. Der Verletzungsmechanismus ist meistens eine belastete Beugung des Kniegelenkes mit fixiertem Fuss (typischerweise im Fussball durch den im Boden verankerten Stollenschuh) oder eine plötzliche, übermässiger Drehung des belasteten Kniegelenkes (typischerweise beim Skifahren, wenn der Körper sich über den verkanteten Ski verdreht). Bei Ausdauersportarten wie dem Laufen,

Biken oder Velofahren finden wir nur selten Verletzungen der Menisken.

Der Innenmeniskus ist viel häufiger von Verletzungen betroffen als der Aussenmeniskus. Auch die Rissformen können ganz unterschiedlich sein: der Meniskus kann quer, längs oder auch horizontal einreissen, es können ganze Lappen abreißen oder vorne und hinten noch mit dem Restmeniskus verbunden sein und als «Korbhenkel» ins Gelenk einschlagen.

Neben einem einmaligen Unfallereignis entstehen Meniskusverletzungen aber auch im Gefolge von Instabilitäten des Kniegelenkes, wie sie z.B. bei nicht erkannten Verletzungen des vorderen Kreuzbandes oder nicht stabil verheilten Bandverletzungen des Kniegelenkes entstehen. Ohne eigentliches Unfallereignis im Sinne einer plötzlichen, äusseren Gewalteinwirkung entstehen Meniskusverletzungen auch bei andauernden hohen Belastungen des gebeugten Kniegelenkes (Gewichtheben, gewisse Kampfsportarten) oder aber mit zunehmendem Alter, wenn der Meniskuskörper spröde und brüchiger wird und damit auch bei «gewöhnlichen» Beugebelastungen (Gartenarbeit, Heben aus der Hocke usw.) einreissen kann. Bei jeder Kniebewegung unter Belastung werden die Menisken regelrecht durchgewalkt. Diese hohe mechanische Beanspruchung führt auf Dauer zu Ausfransungen oder zur Entstehung von Minirissen der Menisken, also zum Verschleiss.

### Schwierige Diagnose

Bei einer Meniskusverletzung finden wir in der Regel folgende Symptome:

- Druckschmerz im Bereiche des Gelenkspaltes, meist der Innenseite des Kniegelenkes
- Schmerz bei der (belasteten) Beugung des Kniegelenkes
- Schmerzzunahme bei Drehung des gebeugten Kniegelenkes und
- Schwellung (Ergussbildung) des Kniegelenkes.

Ein eingerissener Meniskus kann sich auch einmal als Lappen in das Gelenk einschlagen, was zu einem schnappenden Geräusch beim Bewegen des verletzten Kniegelenkes führen kann. Im Extremfall kann sich ein Meniskusriss, einem Korbhenkel ähnlich, in das Gelenk einschlagen und so zu einer Blockierung des meist gebeugten Kniegelenkes führen.

Meniskusverletzungen sind das «Chamäleon» der Knieverletzungen: Sie können Verletzungen vieler anderer

Strukturen des Kniegelenkes, wie die von Bänder oder Knorpel vortäuschen. Besonders schwierig zu erkennen sind Meniskusrisse beim gleichzeitigen Vorliegen einer begleitenden Verletzung der Gelenkkapsel und der Bänder. In diesen Fällen liegen die Schmerzen und die Bewegungseinschränkung durch die Kapselbandverletzung im Vordergrund und überdecken die gleichzeitig vorliegende Mitverletzung eines Meniskus. Durch die klinische Untersuchung des Kniegelenkes werden nur etwa zwei Drittel der Meniskusverletzungen als solche vermutet. Nicht selten gibt sich aber ein Meniskusriss nicht als solcher zu erkennen, speziell dann, wenn kein sicheres Unfallereignis erfragt werden kann und sich der Sportler über belastungsabhängige, unspezifische Kniebeschwerden beklagt.

Beim Verdacht auf eine Verletzung des Meniskus hilft einem das Röntgenbild nicht weiter. Der Meniskus ist wie der Gelenkknorpel durchlässig für Röntgenstrahlen und stellt sich deshalb im Röntgenbild nicht dar. Die beste Art der Bildgebung ist die so genannte MRT (Magnetresonanztomographie), bei welcher das Kniegelenk scheinbarweise längs und querschnitts dargestellt werden kann. Die meisten Rissformen, deren Lokalisation und Ausprägung lassen sich auf diese Art darstellen, doch auch Gewebeveränderungen des Meniskuskörpers (zum Beispiel bei einer Quetschung oder bei Degenerationen) können im MRT unterschieden werden.

### Erhaltende Operationsweise sinnvoll

Eine Meniskusverletzung ist heute therapeutisch klar eine Domäne der so genannten Arthroskopie, der Untersuchung und Behandlung von Kniegelenkveränderungen durch das Einführen einer Optik und spezieller Instrumente durch zwei kleine Einstiche in das mit Flüssigkeit gefüllte Kniegelenk. Wo vor Jahren ein grosser Hautschnitt mit Eröffnung des Gelenkes notwendig war, kann heute durch die elegante Methode der Arthroskopie der Schaden am Kniegelenk durch die Operation selbst auf ein Minimum reduziert werden. Durch die ständige Verbesserung der Technik und der Schaffung spezieller Mini-Instrumente und Lasertechniken können heute neben der sparsamen Entfernung des eingerissenen Meniskusteiles auch Refixationen basisnaher Meniskusverletzungen durch eine Meniskusnaht durchgeführt werden.

Bedeutete eine Meniskusverletzung vor 10–15 Jahren noch das definitive Ende des betroffenen Meniskus, so begnügt

man sich heute damit, möglichst wenig Meniskusgewebe zu entfernen. Das Verständnis um die wichtige Funktion der Menisken für das Kniegelenk hat zu dieser gewebeerhaltenden Operationsweise beigetragen, speziell nachdem im Anschluss an die vollständige Entfernung eines Meniskus häufig innert Jahren deutliche Arthroseveränderungen des Kniegelenkes beobachtet werden konnten. Arthrotische Spätschäden können nun durch die schonende Methode der Arthroskopie auf ein Minimum reduziert werden, neben dem weiteren wesentlichen Vorteil einer rascheren Rückkehr zur sportlichen Aktivität.

Längst nicht jede Meniskusverletzung bedarf einer Operation. Basisnahe Meniskusquetschungen und Einrisse im Halteapparat des Innenmeniskus am inneren Längsband können mit einer angepassten Schonung ebenso innert weniger Wochen beschwerdefrei abheilen, wie gewisse degenerative Meniskuseinrisse, die durch ein vorsichtiges Weiterbewegen des Kniegelenkes mit der Zeit ebenfalls «ausgeschliffen» werden können. Kleine, randständige Rissen können asymptomatisch bleiben, wohingegen jede grössere Rissbildung arthroskopisch saniert werden sollte. Ein zerrissener Meniskus kann die benachbarten Knorpeloberflächen aufscheuern und einen irreparablen Knorpelschaden verursachen.

Nach der meist ambulant durchgeführten Operation kann der Sportler rasch wieder gehen, eine Rückkehr zur sportlichen Aktivität ist aber je nach praktizierter Sportart erst zwischen 3 und 6 Wochen zu empfehlen. Liegt der ursprünglich durch den Meniskus bedeckte Knorpel nach der Entfernung eines Meniskusteils frei, wird er sich erst nach zwei bis drei Monaten (!) an die neue Belastung angepasst haben, weshalb die zu rasche Rückkehr zu beuge- und drehbelastenden Sportarten mit einem grösseren Risiko von Spätschäden (Arthrose) verbunden ist. Berichte über Sportler, die innert 2 bis 3 Wochen nach einer Meniskusoperation wieder im Rampenlicht des Erfolges stehen, sind zwar auf den ersten Blick erfreulich, im Wissen um den natürlichen Zeitbedarf einer Wundheilung aber mit einer gehörigen Portion Skepsis zu betrachten. Denn auch beim Spitzensportler heilt eine Wunde nicht schneller als bei Otto Normalbürger. ■